CLÍNICA UNIVERSITÁRIA DE RADIOLOGIA DOS HOSPITAIS DA UNIVERSIDADE DE COIMBRA

URO-TC
Protocolo, indicações e limitações

Moderadora: Dra. Luisa Teixeira

14/10/2010

Célia Antunes

URO-TC.. hoje

- Exame imagiológico importante para o estudo dos rins e do sistema colector e excretor.

- Superior à urografia endovenosa (UIV) para o estudo de massas, infecções e traumatismo renais bem como para a detecção de litíase do tracto urinário (TU).

- Com a TC multi-detectores → obtenção de cortes finos do TU numa só aquisição → maior resolução espacial permitindo a detecção de pequenas lesões uroteliais = UIV

Indicações

- Dor no flanco
- Hematúria macroscópica
- Hematúria microscópica em doentes de alto risco
- Hidronefrose /Uretero-hidronefrose de causa desconhecida
- Detecção e caracterização de anomalias congénitas do TU.
- Follow-up de neoplasia do urotélio operado

Técnica

- Protocolo do Serviço
  - Aquisição antes CIV
    - Abdomino-pélvica (hemicúpulas diafragmáticas → sínfise púbica)
    - Espessura e intervalo dos cortes : 2,5 mm
  - Aquisição após CIV (100 -150 ml ; 3ml/s)
    - Fase cortico-medular (arterial)
      - hemicúpulas diafragmáticas → cristas ilíacas
      - Smartprep → 0s (⇔ 30 a 50 s após CIV)

Técnica

- Fase parênquimatosa (nefrográfica)
  - Hemicúpulas diafragmáticas → sínfise púbica
  - 40 s após fase cortico-medular (⇔ 70 a 90 s após CIV)

- Fase excretora
  - Hemicúpulas diafragmáticas → sínfise púbica
  - 200 s após fase cortico-medular (⇔ 4 min após CIV)

→ Espessura e intervalo dos cortes: 0,625 mm

→ Leitura das imagens com cortes e intervalos de 2,5 mm

Técnica

- Reformatações da fase excretora
  - Plano coronal com cortes e intervalos de 2,5 mm

- Reformatações tridimensionais (VR)

- Reformatações com algoritmo MIP, (coronal e sagital) para obtenção de imagens semelhantes ao urograma.

Rins - Anatomia

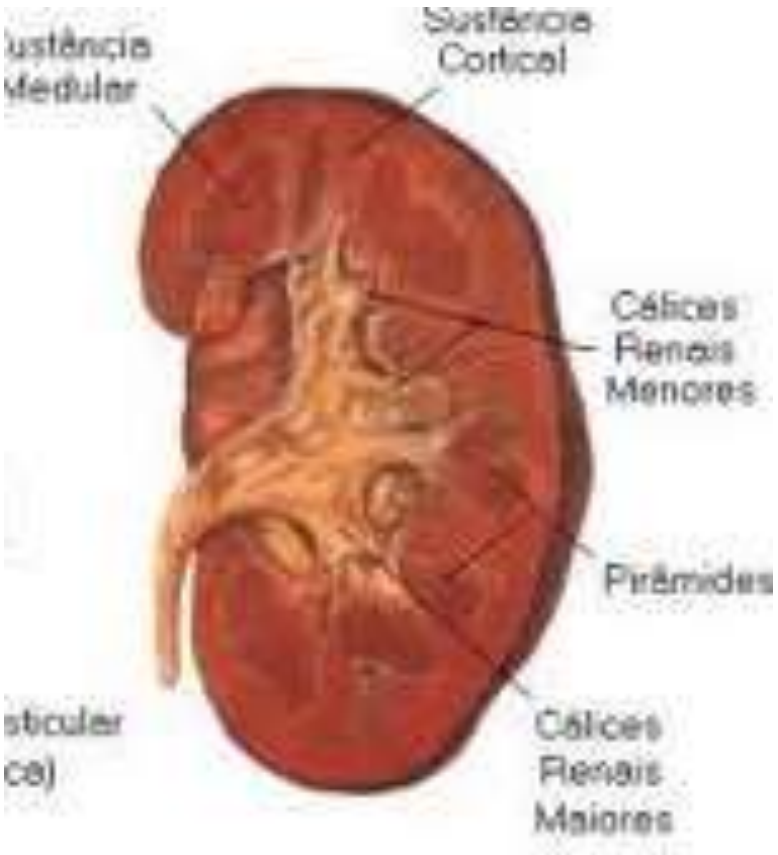

PARÊNQUIMA
-Córtex → corpúsculo glomerular
-Medula – 8-18 pirâmides → túbulos colectores

SEIO RENAL:
-Gordura, árvore pielocalicial e estruturas vasculares

Rins – Uro-TC

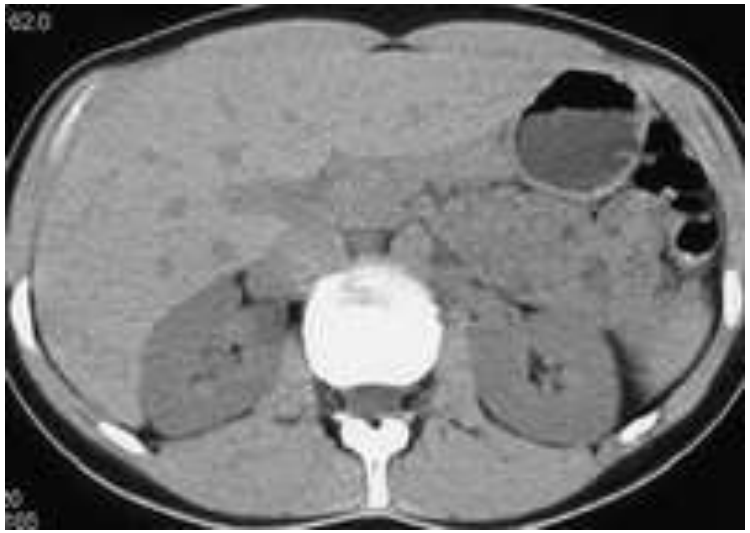

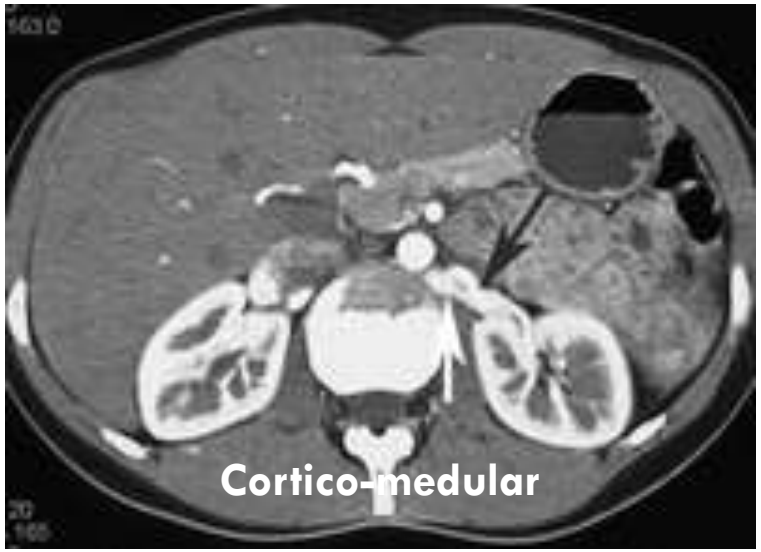

Parênquima renal - patologia

- Tumores renais
- Necrose papilar
- Rim medular esponjoso
- Trauma

→ Hematúria macroscópica

Parênquima renal - patologia

- Tumores renais
  - Benignos ou malignos
  - Quísticos ou sólidos

    - Lesões quísticas - classificação de Bosniak
      - 5 categorias
      - Dimensões, densidade, presença de calcificações e de septos, espessura parietal e septal e padrão de realce
      - Indica a probabilidade da natureza da lesão

	TC	Realce	Risco de malignidade	Atitude
I	Quisto simples	ausente	0%	-------
II	-conteúdo hiperdenso, < 3 cm - septos finos internos - calcificações lineares parietais ou septais	ausente	0%	-------
IIF	-Conteúdo hiperdenso , > 3 cm - calcificações grosseiras ou nodulares - > nº septos internos finos - Septos e/ou parede discretamente espessados , de forma regular	Captação mínima de contraste nos septos e parede	5%	Seguimento semestral ⇩ anual
III	-espessamento irregular da parede e septos internos - com ou sem calcificações	Realce evidente dos septos e parede	45-60%	Cirurgia
IV	-espessamento grosseiro e nodular da parede e dos septos - Componente sólido	Realce dos septos, parede e componente sólido	90-100%	Cirurgia

IIF

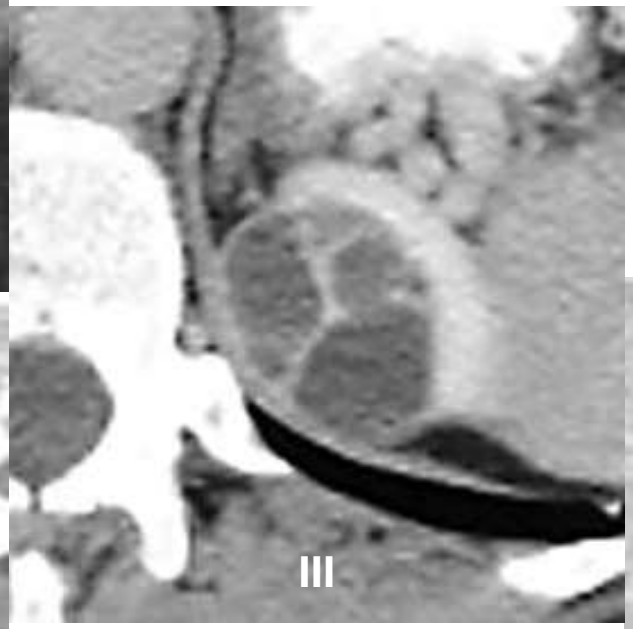
III

IV

Parênquima renal - patologia

- Tumores renais
  - Lesões sólidas
    - **não invasivos** → características TDM inespecíficas excepto o angiomielolipoma e lipoma (gordura macroscópica) → **DD benigno vs maligno impossível**
      - *angiomielolipoma vs carcinoma* : densidade de gordura e cálcica intra-lesional → carcinoma!!!

      - *Oncocitoma:* > 80% casos com realce típico em "**raios de roda**" e com **cicatriz estrelada central** hipodensa…mas lesões pequenas não tem cicatriz e o carcinoma pode ter cicatriz central

Parênquima renal - patologia

- **Invasivos** → 100% malignos
  - Carcinoma de células renais
  - Linfoma
  - Sarcomas

Carcinoma de células renais

- 50 A; ++homens
- FR: Doença de Von Hippel Lindau, esclerose tuberosa e após vários anos de diálise

- Uro-TC

  → Detecção e estadiamento tumoral

  - Antes CIV:
    - isodenso , condicionando distorção do contorno renal; heterogéneo se áreas quísticas e/ou hemorrágicas internas.
    - gordura intra-lesional raro

Após CIV

- Limites bem definidos ou imprecisos entre parênquima renal e massa tumoral

- Hiper ++ ou hipovascular na fase corticomedular, dependendo do tipo histológico;

- Hipodenso, independentemente da vascularização da lesão, na fase parênquimatosa (melhor fase para detecção!)

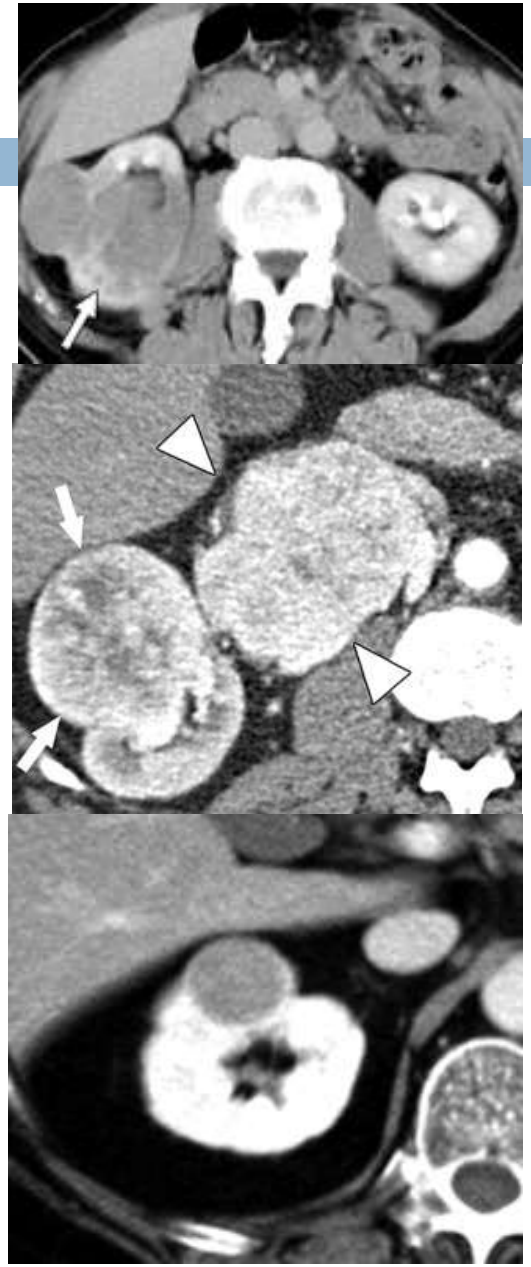

Estadiamento

- Adenopatias loco-regionais?
- Trombose da veia renal e VCI?
- Invasão das estruturas adjacentes (sistema colector, gordura peri-renal e fáscia de Gerota, SR, músculo psoas..)?
- Mtx ?

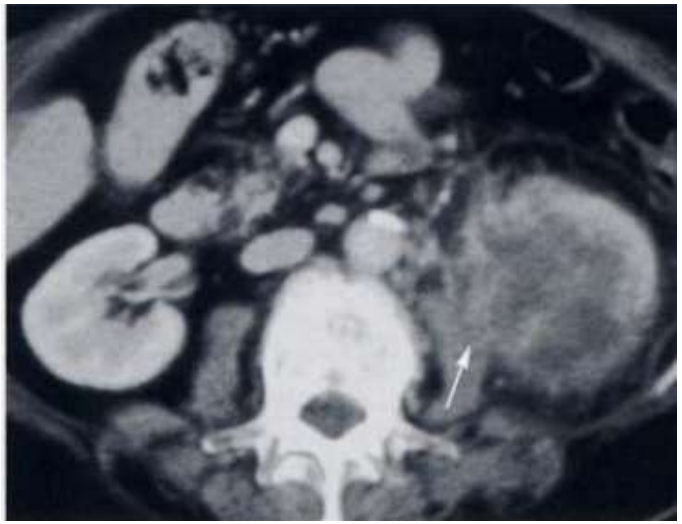

Linfoma

- ++envolvimento secundário
- Multifocal e bilateral
- Lesões hipovasculares múltiplas ou aumento difuso do rim afectado
- ADN abdominais, infiltração da gordura peri-renal, invasão do músculo psoas e encarceramento da artéria renal são comuns.

Necrose papilar

- Causas:
  - abuso de AINE e analgésicos, DM, anemia das células falciformes e pielonefrite.
- DD: divertículo calicial

Fase excretora

O contraste da árvore pielocalicial preenche as cavidades necróticas no interior e à periferia das papilas

Múltiplas pequenas colecções de contraste na região das papilas

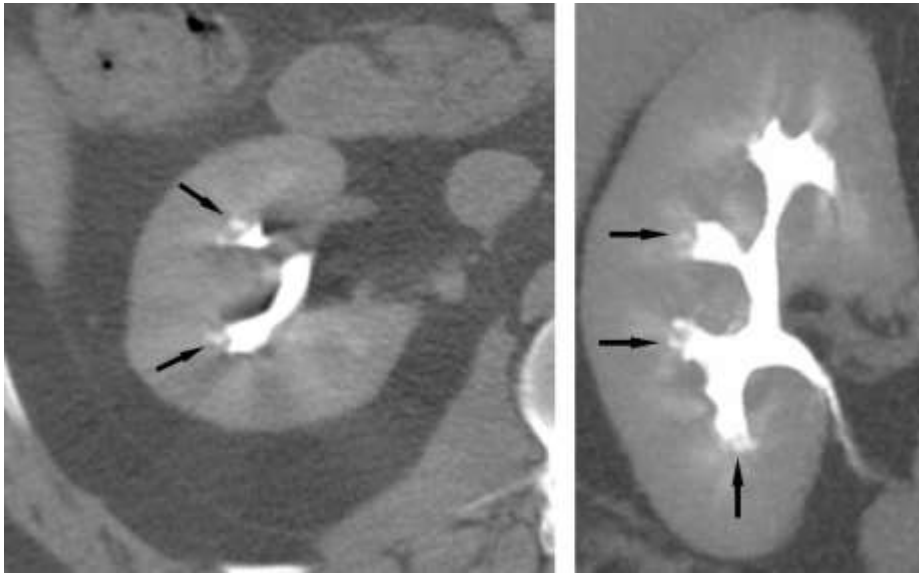

Rim medular esponjoso

- Doença congénita caracterizada por dilatação crónica dos túbulos colectores
- Acidose tubular → nefrocalcinose medular e urolitíase

Fase excretora

- Aspecto em "pincel":
  - estrias paralelas de produto de contraste que se estendem a partir da papila para dentro da medula
- Calcificações medulares
- Urolitíase

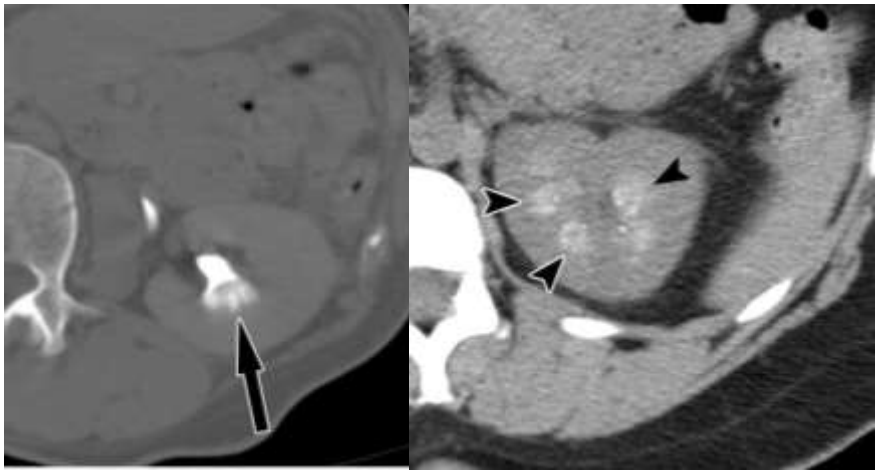

Traumatismo renal

- Seguimento de lesões tratadas conservadoramente - contusões e lacerações (I a III)

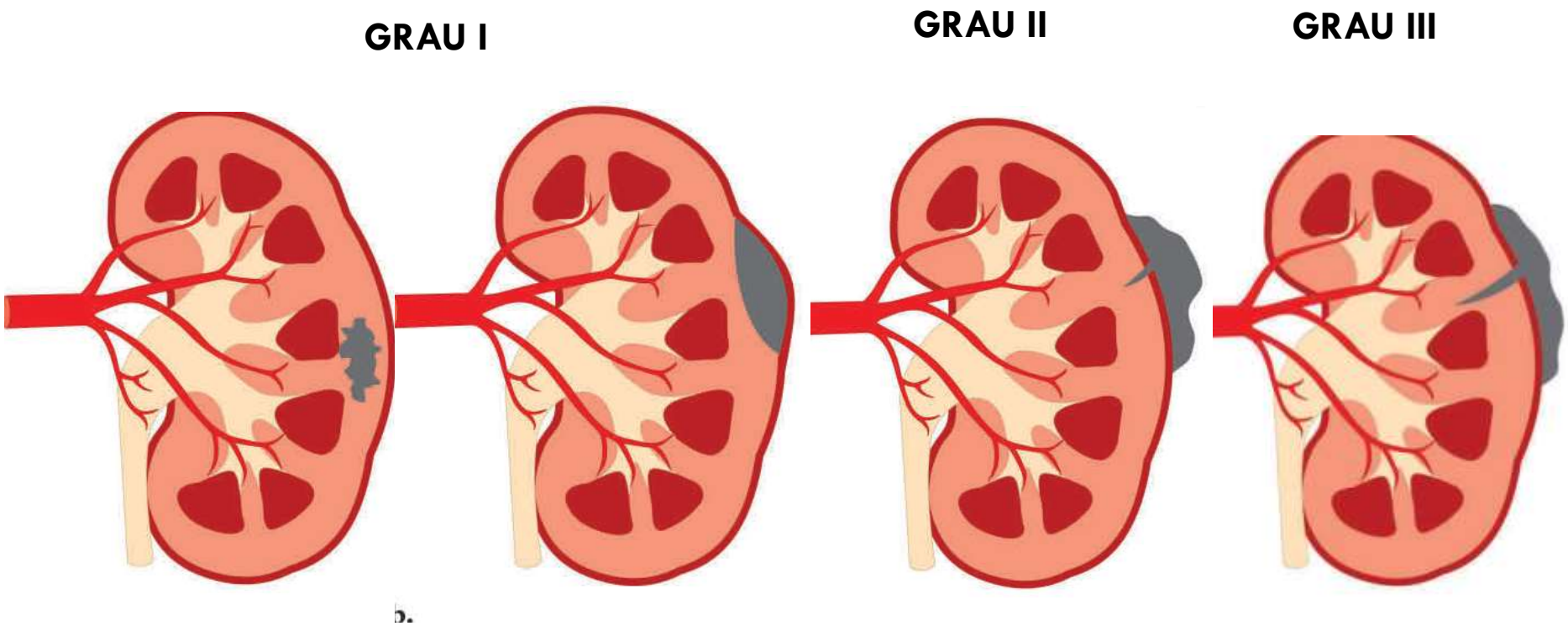

Traumatismo renal – Grau I

CONTUSÃO

- Área ovóide ou arredondada de limites mal definidos +/- áreas espontaneamente hiperdensas
- < realce e com atraso do efeito nefrográfico
- ≠ enfarte – morfologia e realce

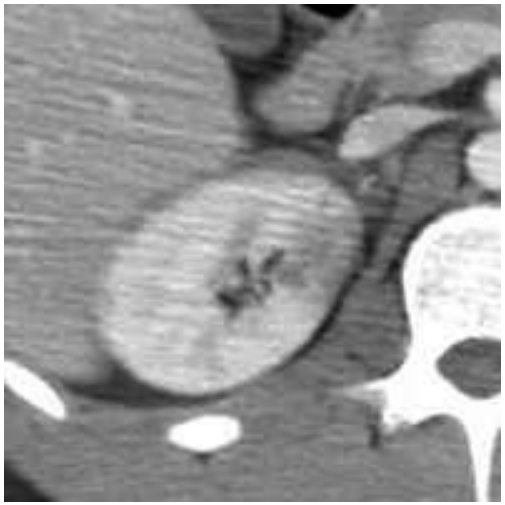

HEMATOMA SUBCAPSULAR

- Colecção líquida espontaneamente hiperdensa
- morfologia em "crescente"
- deformação do contorno renal

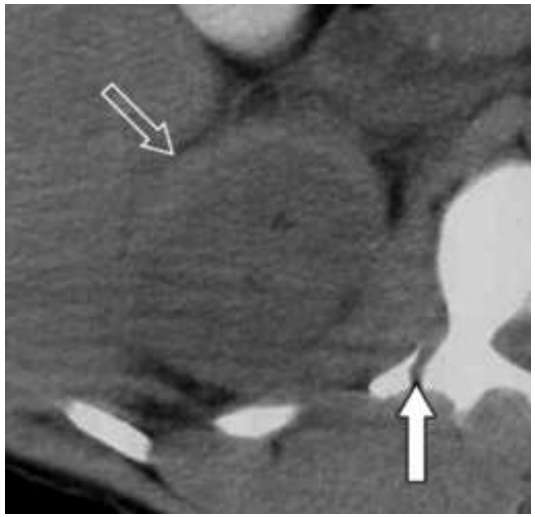

Traumatismo renal – Grau II e III

HEMATOMA PERI-RENAL

-Colecção liquida espontaneamente hiperdensa no espaço peri-renal, de limites mal definidos
- não deforma contorno renal mas pode-o deslocar

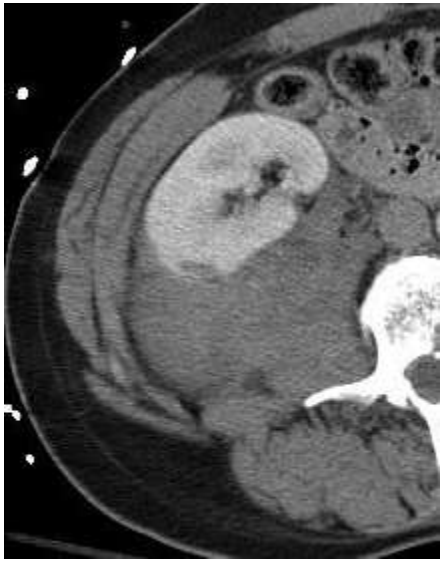

LACERAÇÕES SUPERFICIAIS

-defeito irregular do parênquima, de morfologia linear ou em cunha, hipo ou espontaneamente hiperdensa
- < 1 cm → II
- > 1 cm → III

- sem realce = enfarte
- fase excretora– sem extravasamentos

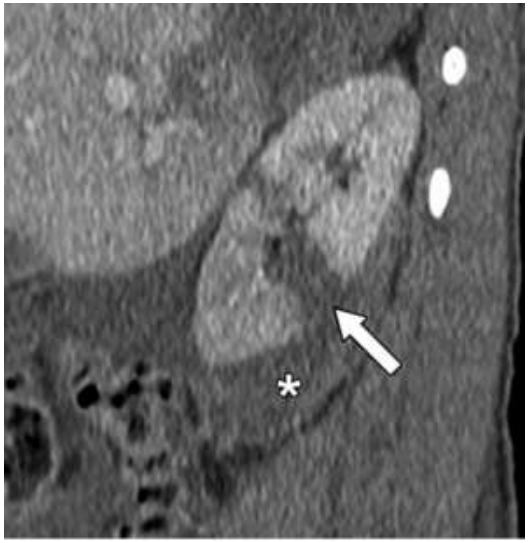

Sistema colector e excretor

- Árvore pielocalicial
  - Cálices (8-18; 2-3)
  - Bacinete
    - Recebem urina dos ductos colectores
- Ureteres
  - Transporte
- Bexiga
  - Armazenamento

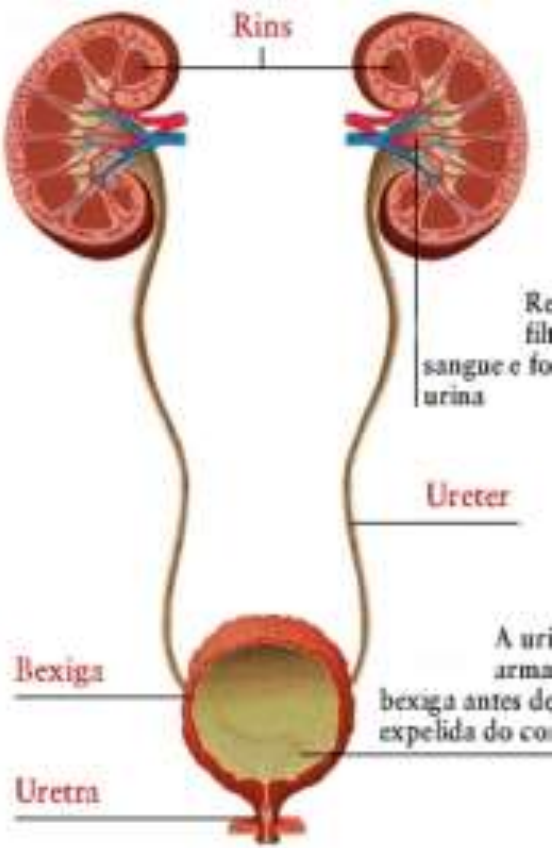

Revestidos internamento pelo urotélio

Sistema colector e excretor

Ø < 10 mm

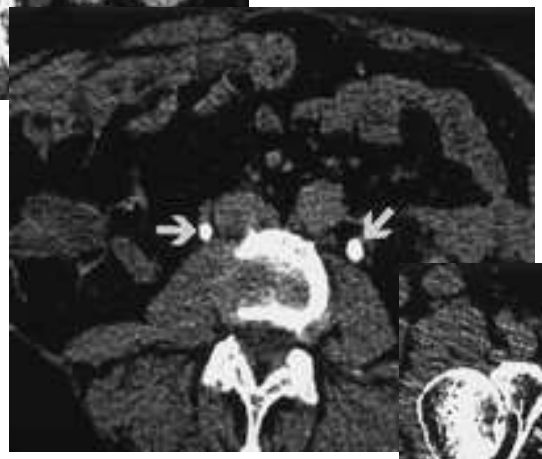

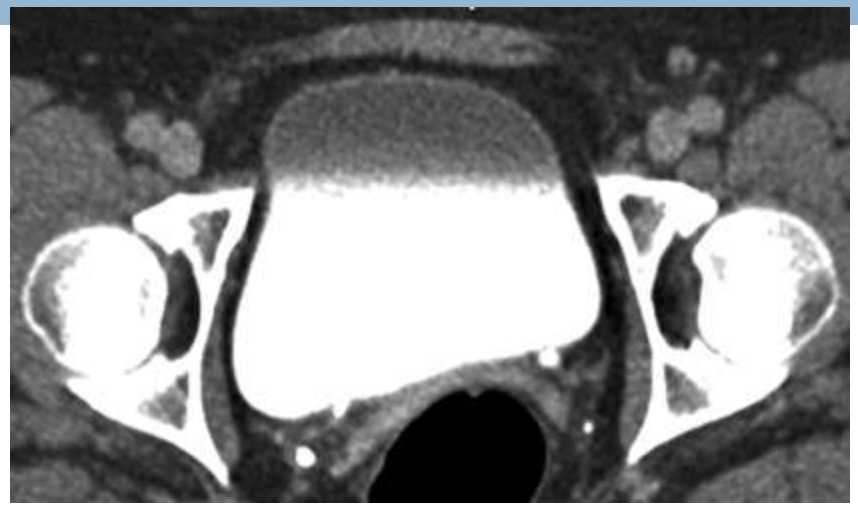

Espessura parietal < 3 – 8 mm

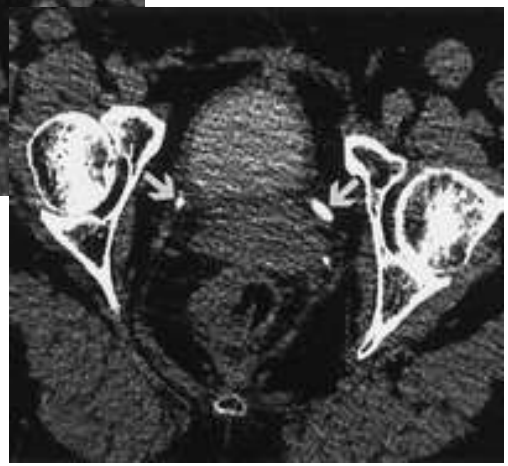

Calibre N < 5 mm

Sistema colector e excretor

- Causas de uretero- hidronefrose:
  - Urolitíase e complicações
  - Coágulos de sangue
  - Tumores do urotélio
  - Causa extrínseca
- Anomalias congénitas
- Traumatismo

Urolitíase

- Maior S e E na detecção dos cálculos urinários
- Obstrutivos ou não obstrutivos
- Imagens de elevada densidade (>100UH) nas imagens pré – CIV
  - "Tissue rim sign" – DD com flebólitos
- Sinais secundários de uropatia obstrutiva:
  - Hidronefrose/hidroureter
  - Aumento do volume renal
  - Densificação da gordura peri-renal e peri-ureteral

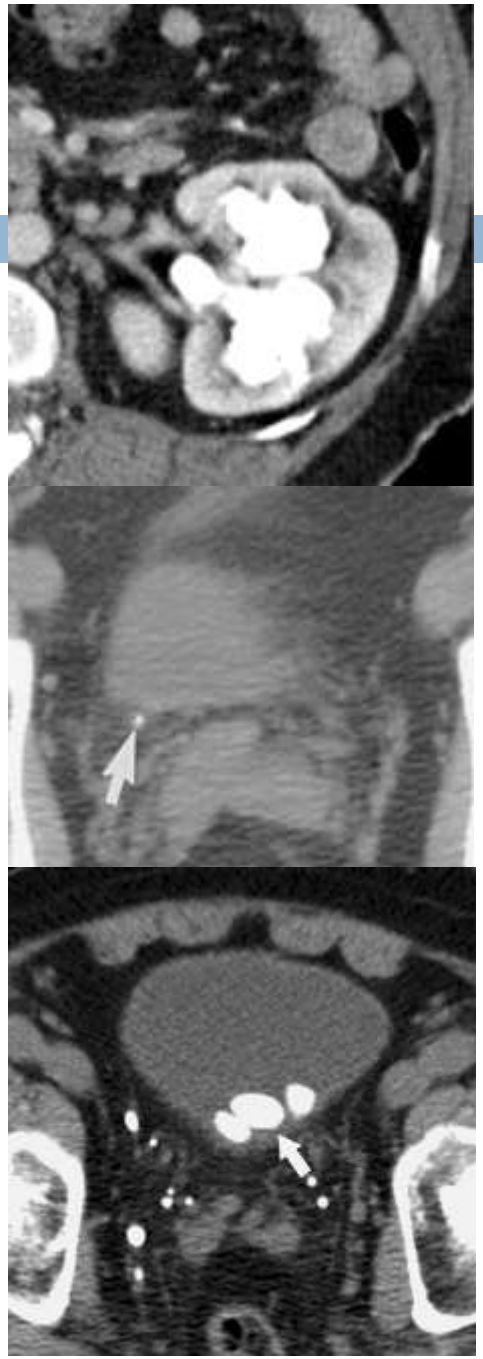

Urolitíase obstrutiva-complicações

- Abcessos renais e peri-renais ⇨fase nefrográfica!!

  Colecção líquida intra – parenquimatosa ou no espaço peri-renal, com gás e realce periférico.

  +

  Sinais de pielonefrite aguda:

  - Aumento volume renal, densificação da gordura, espessamento da fáscia Gerota, espessamento parietal do sistema pielocalicial
  - Áreas focais de < realce, em forma de cunha (fase nefrográfica)
  - Padrão estriado na fase excretora

Urolitíase obstrutiva - complicações

- Pielonefrite enfisematosa
  - Extensa destruição do parênquima renal
  - Gás – parênquima e/ou sistema colector (pielite)

- Pielonefrite xantogranulomatosa
  - aumento volume renal
  - redução da espessura parênquima
  - cálculo coraliforme
  - múltiplas massas hipodensas

⇔ caliectasias + tecido granulomatoso rico em cél xantomatosas

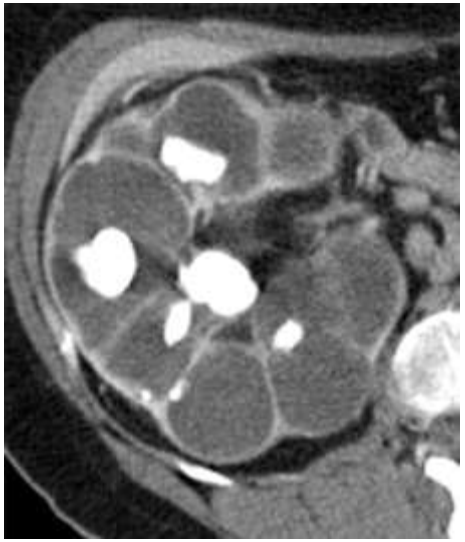

Tumores do urotélio

- Tumor mais comum do sistema colector e excretor

- ++ homem

- F. R. :
  - Tabaco
  - Exposição ocupational
  - Exposição a medicamentos
  - RT pélvica
  - Cistite crónica

- Multifocal ⟹ exploração de todo o sistema excretor
  -

Tumores do urotélio

- Árvore pielocalicial

1. Defeitos de repleção endoluminal

- Antes CIV → > densidade que urina e parênquima renal; < densidade que coágulos (40-80HU) e cálculos (100UH)
- Fase nefrográfica: realce < parênquima renal
- Fase excretora: defeito de repleção endoluminal
- Janela de osso → melhora a visualização da lesão!!

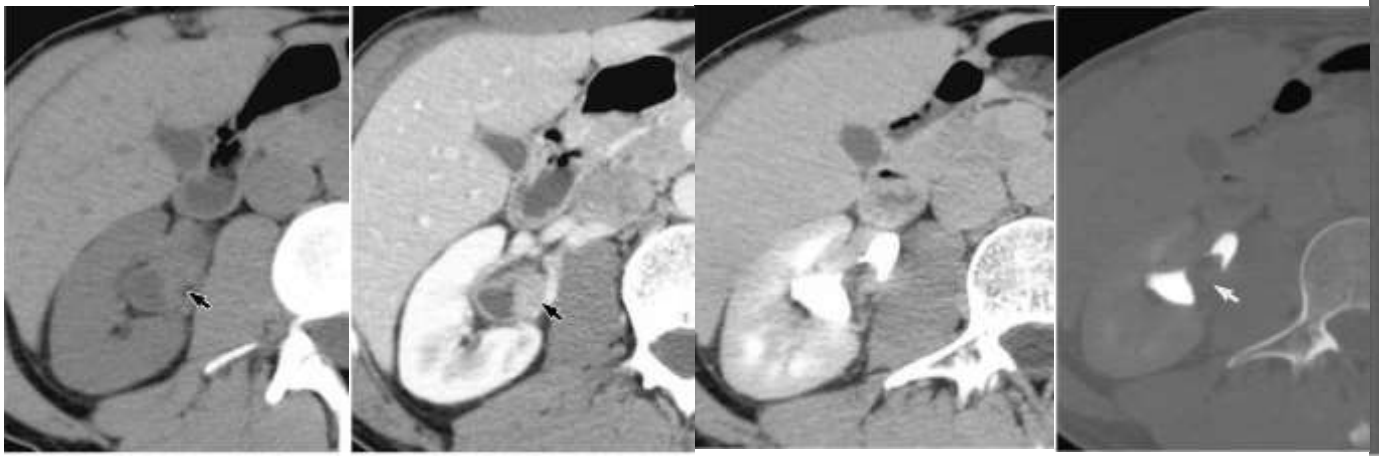

Tumor do urotélio

2. Espessamento parietal irregular, difuso ou focal, dos cálices/bacinete

Fase excretora

Outros achados condicionados pelo tumor:

- Dilatação calicial por obstrução parcial ou total do infundíbulo
- Amputação calicial
- Aumento do volume renal com hidronefrose por obstrução da junção pielo-uretérica

Tumor do urotélio

- Invasivo → Crescimento centrífugo
  - Densificação da gordura do seio renal
  - Infiltração do parênquima renal → distorção arquitectural sem alterar morfologia reniforme ≠ CCR
  - Atraso do efeito nefrográfico nas áreas renais atingidas
  - Não invade veia renal/ VCI ≠ CCR

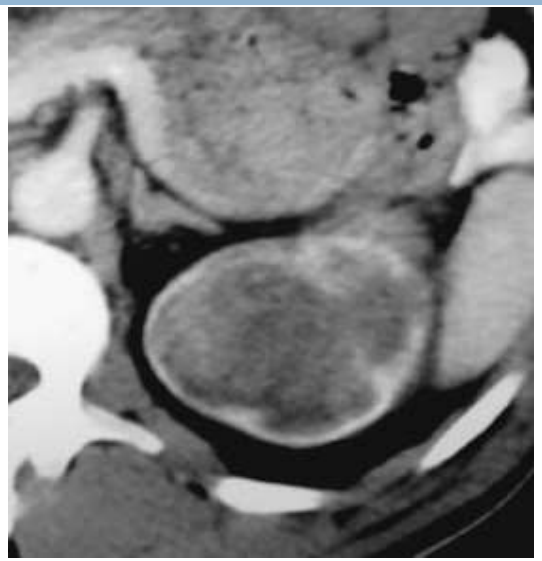

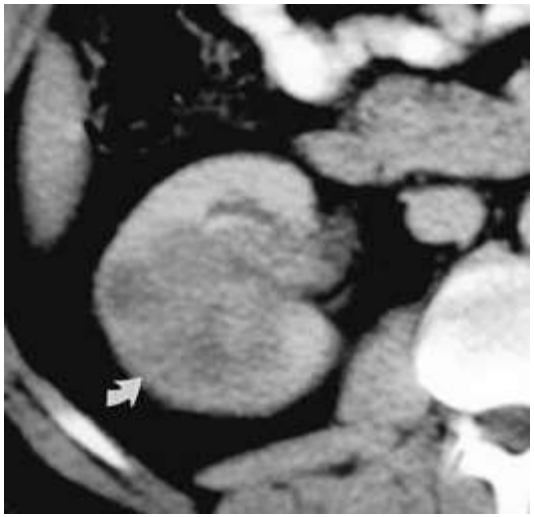

Tumor do urotélio

- Ureteres
  - Espessamento parietal circunferencial ou excêntrico +/- estreitamento luminal
  - Defeito de preenchimento endoluminal → "stop" na coluna de contraste + uretero-hidronefrose a montante

    ⇨ Realce em fase nefrográfica
  - Densificação da gordura envolvente → invasão extra-mural

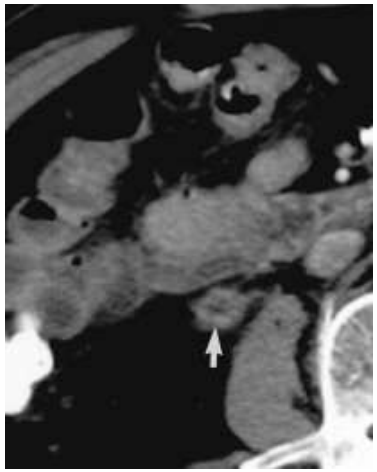

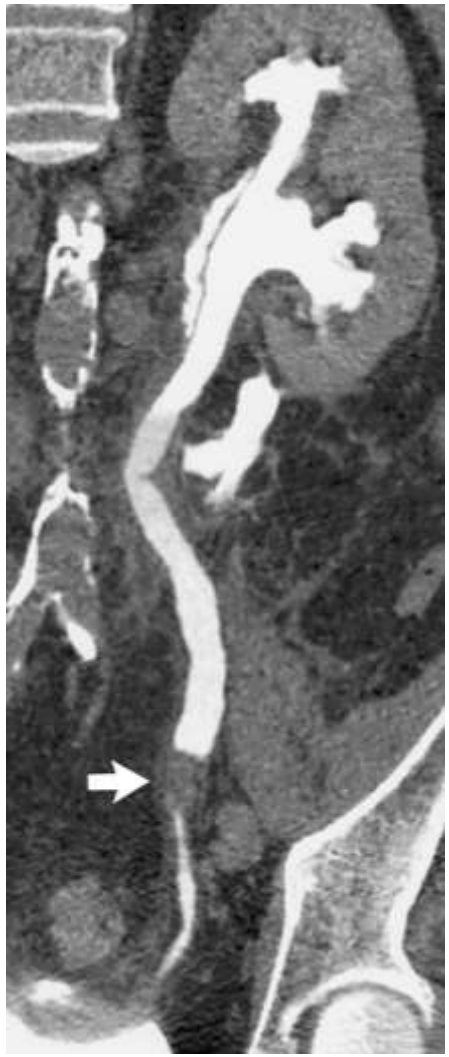

Pólipo fibroepitelial

- Tumor benigno mais comum do ureter

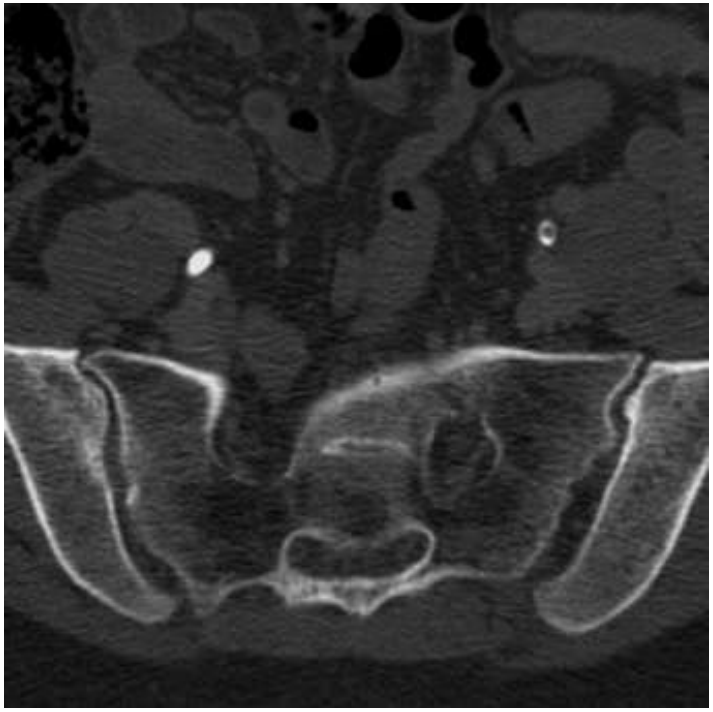

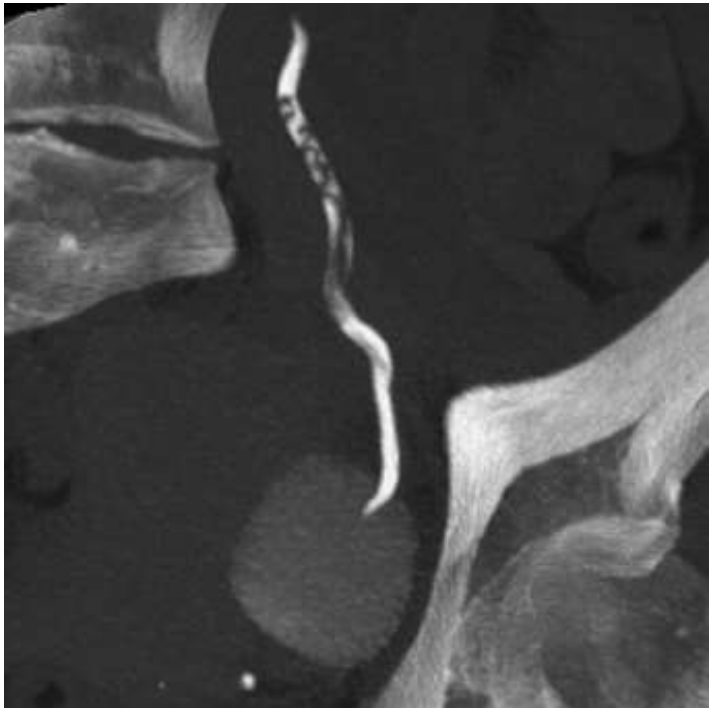

- defeito de preenchimento endoluminal
- aspecto típico vermiforme → reformatações (MIP)

Tumor do urotélio

- Bexiga
  - Espessamento parietal focal/assimétrico +/- aumento do realce da mucosa adjacente
  - Aumento focal do realce parietal
  - Defeitos de repleção endoluminais

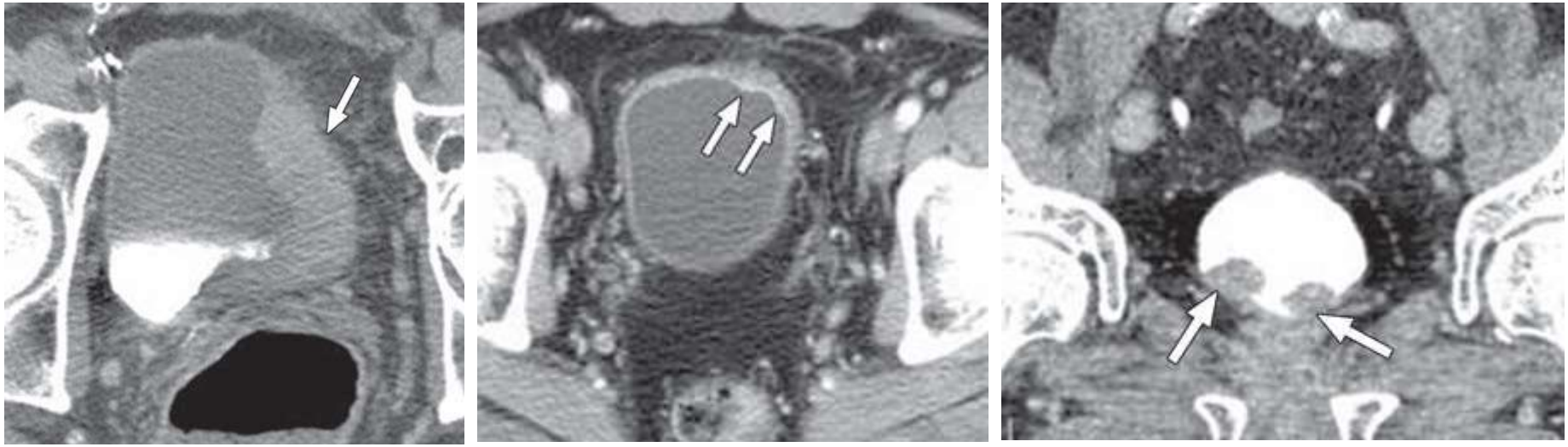

Tumor do urotélio – limitações

- Tumor de pequenas dimensões
- Tumor séssil
- Tumor no pavimento vesical (dd com aumento prostático ou tecido peri-uretral)
- Bexiga submetida a tratamento prévio (RTU, imunoterapia ou QT intra-vesical)

→ Aumento dos falsos negativos

↓

Uro-TC negativa em doente com hematúria → cistoscopia
Uro-TC positiva → evita cistoscopia flexível

Tumor do urotélio – limitações

- Estadiamento loco-regional (bexiga)
  - Não distingue neoplasia músculo da não músculo-invasiva
  - Difícil detecção do Cis (plano)
  - Densificação da gordura peri-vesical é inespecífica (tumoral vs edema)

Causas extrínsecas

- Hidronefrose
  - Quisto parapiélico
  - SJUP

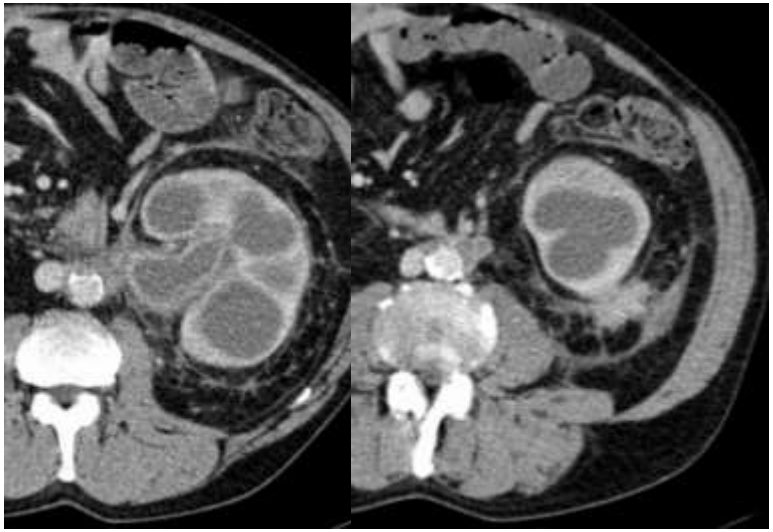

- Uretero-hidronefrose
  - Fibrose retroperitoneal
  - Massas retroperitoneias
  - Diverticulite

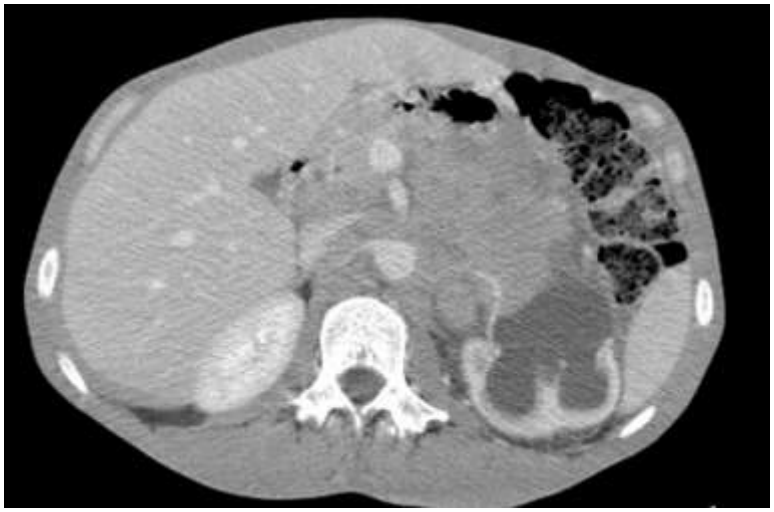

Anomalias congénitas - SJUP

- Obstrução funcional ou anatómica ao fluxo de urina a nível da JUP → hidronefrose → dor, falência renal

- Implica geralmente obstrução parcial e congénita do ureter proximal (anomalia intrínseca muscular, ↑do tecido colagéneo e↓ peristalse; â implantação agudo)

- Pode ter também causa vascular

SJUP

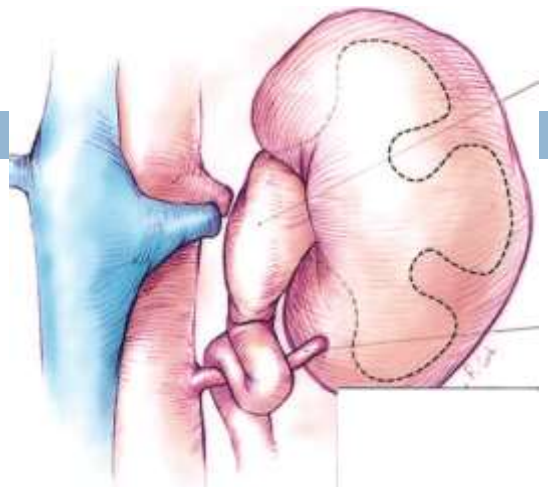

- Vascular:
  - Artéria renal direita anterior à VCI
  - Artéria ou veia acessória polar inferior

- Dilatação calicial e piélica extra-sinusal com protusão anterior ou posterior sobre o vaso polar inferior

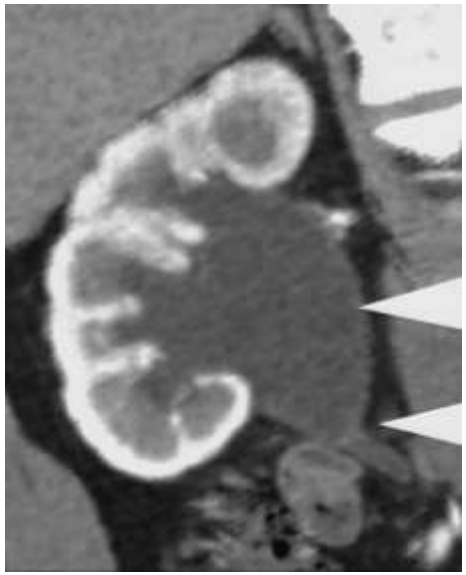

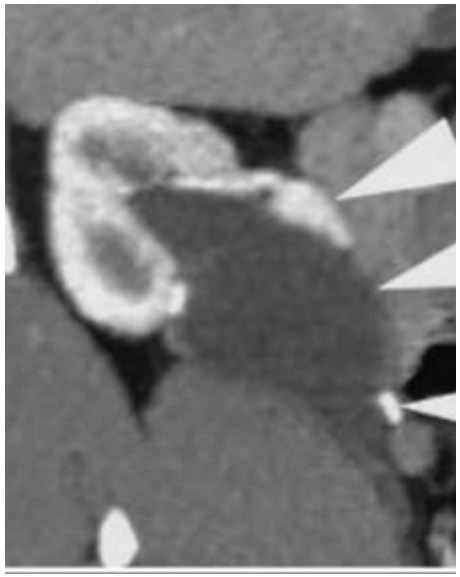

Outras anomalias congénitas

Ectopia cruzada com fusão

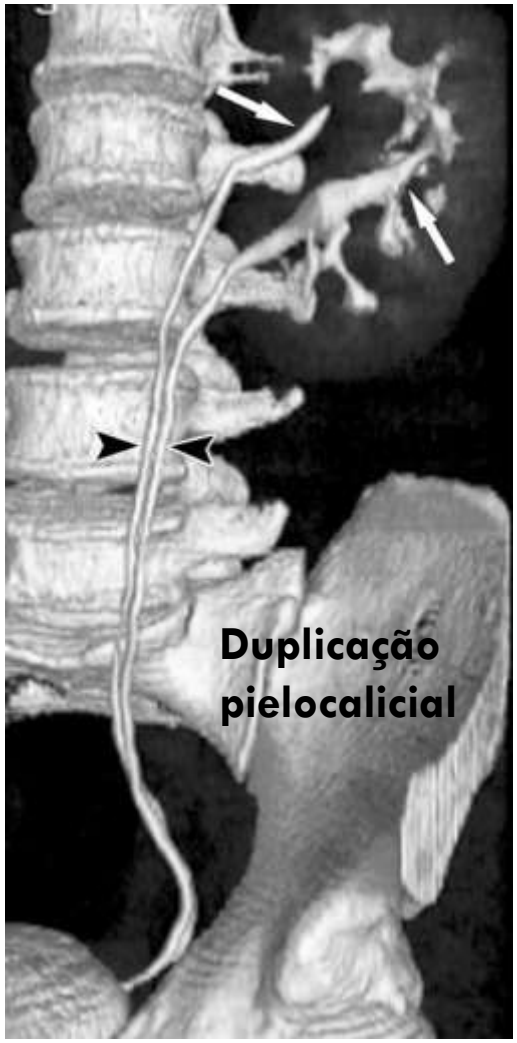

Traumatismo

- Extravasamento de contraste, em fase excretora tardia (15 min)

Controvérsias…

- Técnica
  - Boa avaliação do sistema colector e excretor exige uma boa distensão e opacificação destas estruturas canalares
    - Contracções peristálticas intermitentes dos ureteres
    - Bexiga → reservatório

- Alternativas: - ~~compressão~~ abdominal
  - hidratação e.v (antes da fase excretora) +/- oral
  - **diurético (furosemida) 2-3 min antes de CIV**
  - esvaziamento vesical ; **"rolling"**/pronação
  - 2 fases ~~excretoras~~: 300 e 450s

Controvérsias….

- Exposição à radiação e elevado número de imagens
  - 4 aquisições…
  - Reformatações MIP e VR
    - Alternativas: - split-bolus → administração de contraste em 2 bolus (80-100ml;30-50ml) com intervalo de tempo (8-10 min) → aquisição 100 s dp 2° bolus → fase nefrográfica e excretora adquiridas simultaneamente.

      -↓número de fases consoante suspeita:

      sem CIV: cálculos

      excretora: anomalias congénitas , complicações pós-operatórias

Radiology: Volume 255: Number 2—May 2010

Kidney and Urinary Tract Imaging: Triple-Bolus Multidetector CT Urography as a One-Stop Shop—Protocol Design, Opacification, and Image Quality Analysis[1]

Maka Kekelidze, MD, PhD
Roy S. Dwarkasing, MD
Marcel L. Dijkshoorn, BHS
Karolina Sikorska, MSc
Paul C. M. S. Verhagen, MD, PhD
Gabriel P. Krestin, MD, PhD

-110 doentes; MDTC (x16)
- hidratação oral (800 ml) - 20 a 30 min antes

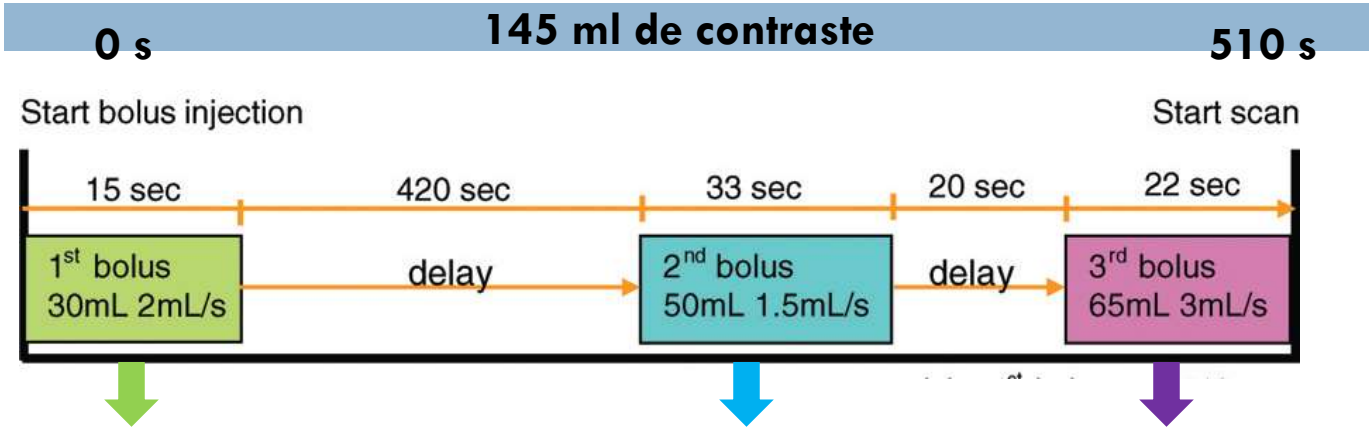

Opacificação sistema excretor
Fase excretora

Opacificação medula e veias
Fase parênquimatosa

Opacificação córtex e artérias
Fase corticomedular
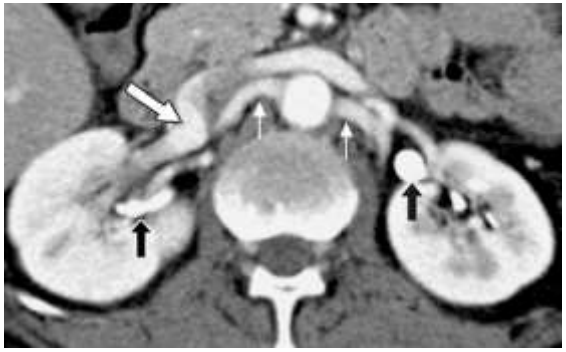
- Boa opacificação rins, sistema colector, ureteres e das artérias renais
- Deficiente opacificação da bexiga → ↑ volume do 1° bolus ou diuretico
- Opacificação sub-óptima das veias →↑ tempo entre o 2° e 3° bolus (trombos VCI!)
- Redução da exposição à radiação – 13,2 mSv (44% do protocolo trifásico)